Ueber

die Sternzellen der Leber.

Inaugural-Dissertation

zur

Erlangung der Doctorwürde

in der

Medicin, Chirurgie und Geburtshilfe

unter dem Präsidium

des Herrn Professors Dr. C. Kupffer

verfasst und vorgelegt der

hohen medicinischen Facultät zu München

von

Paul Rothe

approb. Arzte.

(Mit 3 Tafeln.)

MÜNCHEN 1882.

Kgl. Hof- und Universitäts-Buchdruckerei von Dr. C. Wolf & Sohn.

Ueber

die Sternzellen der Leber.

Inaugural-Dissertation

zur

Erlangung der Doctorwürde

in der

Medicin, Chirurgie und Geburtshilfe

unter dem Präsidium

des Herrn Professors Dr. C. Kupffer

verfasst und vorgelegt der

hohen medicinischen Facultät zu München

von

Paul Rothe

approb. Arzte.

(Mit 3 Tafeln.)

MÜNCHEN 1882.

Kgl. Hof- und Universitäts-Buchdruckerei von Dr. C. Wolf & Sohn.



Digitized by the Internet Archive
in 2026

https://archive.org/details/IA41554608_0171

Seinem hochverehrten Lehrer

Herrn

Prof. Dr. C. Kupffer

aus Dankbarkeit gewidmet

vom Verfasser.

Ueber die von Prof. C. Kupffer in der Leber verschiedener Säugethiere entdeckten und in Bd. XII d. Arch. f. miskrosc. Anat. (1876) beschriebenen Sternzellen sind seit dieser Zeit keine weiteren Untersuchungen bekannt gegeben worden. Nur einzelne kurze gelegentliche Bemerkungen finden sich in der Literatur. Heidenhain[1]) identificirt sie vollständig mit den von Ponfick[2]) durch Zinnoberinjection dargestellten Zellen. Diese Identität angenommen müsste die Beobachtung Platens, dass die Zinnoberzellen nicht selten bei fettreicher Nahrung und bei Phosphorvergiftung Ansammlung von Fetttropfen zeigen, ebenfalls für die Sternzellen gelten. Ferner finden die Sternzellen noch Erwähnung in einer Abhandlung von Ehrlich über Anilintinction[3]) und zwar ist hier die Vermuthung ausgesprochen, dass die Sternzellen Kupffers mit den von Ehrlich als „granulirte Zellen" oder „Mastzellen" bezeichneten Elementen identisch seien. Diese Ansicht wurde jedoch bald darauf in einer Dissertation von Eugen Westphal[4]) durch eine kurze Notiz, als unhaltbar bezeichnet. Dies sind die einzigen einschlägigen Angaben, die ich in der Literatur habe finden können.

Bei der unzweifelhaften Wichtigkeit des Gegenstandes ist das fast vollständige Mangeln von darauf bezüglichen Ver-

---

[1]) Hermann, Handbuch d. Physiologie Bd. V.
[2]) Arch. f. pathol. Anat. Bd. XLVIII.
[3]) Arch. f. mikrosc. Anat. Bd. XIII.
[4]) E. Westphal, „Ueber Mastzellen" Berlin 1880. S. 32.

öffentlichungen wohl nicht zum kleinsten Theile darauf zurückzuführen, dass die zum Nachweis der Sternzellen nothwendige Methode nicht frei von grossen Schwierigkeiten und der Erfolg derselben kein absolut sicherer ist. Aus diesem Grunde halte ich es für angezeigt, auf die Technik näher einzugehen und die Erfahrungen, die ich hierin bei meinen Versuchen gemacht, zu veröffentlichen. Die Vorschriften, welche Kupffer für die Darstellung von Präparaten zum Nachweis der Sternzellen giebt sind folgende:

„Aus der frischen Leber mittelst des Doppelmessers angefertigte Schnitte werden in 0,6% Kochsalzlösung abgespült oder aber, und das empfiehlt sich mehr, 1/4 Stunde lang mit verdünnter Chromsäurelösung (0,05%) behandelt, hierauf in eine stark verdünnte Goldchloridlösung nach Gerlachs Vorschrift (1 Theil Goldchlorid, 1 Th. Salzsäure und 10000 Th. Wasser) übertragen und verbleiben in der Lösung unter Ausschluss des Lichtes, bis sie sich roth oder rothviolett gefärbt haben. Ist diese Färbung in 48 oder mehr Stunden erreicht, so sind die Schnitte unmittelbar zur Beobachtung zu verwenden.

Starke Lösungen des Goldsalzes von 1/4—1/2% und dem entsprechend kürzere Behandlung der Schnitte mit der Lösung sind für den vorliegenden Zweck nicht geeignet. Das vorgängige Abspülen der Schnitte mit verdünnter Chromsäure ist keineswegs conditio sine qua non des Gelingens, trägt aber wesentlich dazu bei, die Grenzen aller Elemente schärfer auszuprägen und dem Bilde grössere Deutlichkeit zu verleihen. Zur Untersuchung bringt man die Schnitte unter angesäuertem Glycerin auf den Objectträger.“

Diese Methode wurde von mir im Wesentlichen beibehalten. Da die Anfertigung dünner gleichmässiger Schnitte durch das Doppelmesser selten gelingt, so versuchte ich die in letzter Zeit sehr in Aufnahme gekommene Gefriermethode hierbei anzuwenden. Flache 3—4 mm dicke Leberstückchen wurden

auf die zu diesem Zwecke am Microtom angebrachte Metallplatte gelegt und, indem die untere tiefgeriefte Fläche derselben durch eine Sprayvorrichtung fortwährend mit Aether benetzt erhalten wurde, gelang es in der Regel schon innerhalb weniger Minuten, das Leberstückchen vollständig durchgefrieren zu lassen, und konnten dann mit grosser Leichtigkeit ganze Serien von Schnitten angefertigt werden, die an Gleichmässigkeit und Dünnheit nichts zu wünschen übrig liessen. Meine anfängliche Befürchtung, es möchte durch das Gefrieren dem Hervortreten und der Deutlichkeit der Sternzellen Abbruch geschehen, erwies sich als unbegründet. Aus einer grösseren Anzahl von angefertigten Schnitten wurden die besten ausgewählt und nach vorübergehender Behandlung mit der angegebenen Kochsalz- bezüglich Chromsäurelösung unter Vermeidung metallischer Instrumente mittelst einer Hornpincette oder eines feinen Glasstäbchens in die vorgeschriebene Goldlösung gebracht. Die Güte des Goldchlorids ist das wesentlichste Erforderniss des Gelingens; demnächst ist es wichtig, dass die Menge der Lösung im Verhältniss zur Zahl und Grösse der Schnitte hinreichend gross sei. Ich benutzte mit Vortheil die in der microscopischen Technik vielfach gebräuchlichen Glaströge von ungefähr 150—200 Cc. Inhalt. Man füllt den Trog etwa zu $^2/_3$ mit der Goldlösung und bringt dann nur soviel Präparate hinein, als nebeneinander auf dem Boden des Gefässes Platz haben.

Betreffs der Concentration der Goldlösung hat sich auch das Verhältniss 1 : 10000 als das beste bewährt. Bei Verwendung ganz reinen und frischen Goldchlorids erreicht man schon in einer Verdünnung von 1 : 15000 vollkommene Tinction. Die Anwendung stärkerer Lösungen als 1 : 10000 ist gänzlich zu verwerfen; einmal ist durch dieselben keine Beschleunigung der Tinction zu erzielen, ausserdem aber wird der Erfolg schon bei einer Concentration von 1 : 5000 viel unsicherer. Das Goldchlorid hielt ich in 1% Lösung vorräthig

und verdünnte diese erst kurz vor dem Gebrauche um das Hundertfache mit ganz reinem destillirtem Wasser. Auch die Salzsäure wurde erst dann zugesetzt. Es empfiehlt sich, dieselbe ebenfalls in 1% Verdünnung vorräthig zu halten, da die Abmessung von so kleinen Mengen der Säure, wie sie zu einem einzelnen Versuche nöthig sind, grosse Schwierigkeiten macht, und schon ein Tropfen derselben mehr oder weniger bedeutende Abweichungen in der Concentration herbeiführen würde, die den Erfolg gänzlich vereiteln können. Unterlässt man den Zusatz der Säure ganz oder nimmt man eine zu geringe Menge, so macht sich schon nach 12—24 Stunden eine mehr weniger beträchtliche Ausscheidung von metallischem Golde bemerkbar, und es kommt dann zu der mangelhaften Tinction noch eine sehr störende Verunreinigung der Präparate durch diffus aufgelagerte feine Goldkörner. Dieser letztere Uebelstand lässt sich etwas verringern, wenn man vor der Entnahme der Schnitte aus der Goldlösung den in diesen Fällen gewöhnlich wie ein zartes Häutchen auf der Oberfläche der Lösung schwimmenden Goldstaub durch Abgiessen entfernt.

Die für das Gelingen charakteristische rothe oder rothviolette Färbung der Leberzellen kommt meist schon nach 12 Stunden an den Rändern der Präparate zum Vorschein und man findet dann an diesen Stellen schon Sternzellen tingirt und zwar am schönsten am äussersten Rande; nach der Mitte zu werden die Formen derselben immer unvollkommener und man kann auf diese Weise an ein und demselben Präparate verfolgen, wie die Tinction allmälig vor sich geht. In den inneren Partien des Präparates findet man nur wenige kleine schwarze Körnchen, die sich weiter nach dem Rande zu immer deutlicher zu einem oder zwei nebeneinander liegenden schwarzen Ringen gruppiren. Diese werden allmälig breiter und erhalten zackige Fortsätze, die sich dann weiterhin zu faden-

förmigen Ausläufern verjüngen. Das ungefärbt bleibende Centrum der Ringe entspricht dem Zellkern.

Zur Vollendung der Tinction bedarf es gewöhnlich einer Zeit von 36, höchstens von 48 Stunden. Ein längeres Liegenlassen in der Goldlösung empfiehlt sich nicht. Wenn die Tinction in dieser Zeit noch nicht vollendet ist, so kann man versuchen, durch Uebertragung der Schnitte in andere frisch bereitete Goldchloridlösung eine Weiterfärbung zu erzielen, doch gelingt dies selten, und ist es viel zweckmässiger, dieselben noch einige Zeit unter Ausschluss des Sonnenlichtes mit schwachen Säurelösungen zu behandeln.

Ich habe hierzu mit gleichem Vortheile 0,1 -0,2% Lösungen von Salzsäure, Essigsäure und Ameisensäure benutzt. Bei Anwendung der letzteren genügen oft schon wenige Stunden, um die Ausläufer der Zellen deutlich hervortreten zu lassen, in den beiden ersten dagegen können die Präparate mit Vortheil 12—24 Stunden liegen bleiben. Ferner hat es auf die Tinction sehr oft einen günstigen Einfluss, wenn man die Schnitte nach vorgängiger Wasserentziehung durch Alkohol für 1—2 Tage in Nelkenöl liegen lässt. Sind die Präparate durch blosse Goldbehandlung schon stark gefärbt, so tritt durch das Nelkenöl allerdings zuweilen eine die Deutlichkeit gefährdende Verdunkelung derselben ein, anderseits aber gewinnen bei schwach tingirten Schnitten durch mehrtägiges Liegen in Nelkenöl die Sternzellen, vor Allem aber deren Ausläufer zuweilen ganz überraschend an Deutlichkeit. Die Partien, welche in Glycerin untersucht keine Tinction wahrnehmen liessen, sondern weiss erschienen, erhielten durch das Nelkenöl immer eine schwach bläuliche Färbung.

Ueberfärbte Schnitte versuchte ich mehrmals dadurch wieder brauchbar zu machen, dass ich sie mit schwachen Cyankaliumlösungen behandelte, in der Meinung, dass die Sternzellen gemäss ihrer grösseren Affinität zum Golde, dasselbe am längsten halten würden, doch entsprachen die Er-

folge dieser Erwartung nicht, es ging vielmehr die Entfärbung der Präparate ganz gleichmässig vor sich.

An gelungenen Präparaten zeigen sich nun die bereits von Kupffer auf das Eingehendste beschriebenen Verhältnisse: „Die Leberzellen erscheinen roth oder rothviolett, die Kerne derselben kaum intensiver gefärbt, als der Zellkörper, die Blutcapillaren erblickt man als hellere Lücken, die Contouren ihrer Wände als intensiver gefärbte rothe oder violette feine Linien. Dieses gleichmässig rothe Gesichtsfeld ist in regelmässiger Weise von tiefschwarzen Sternen durchsetzt. Es sind zackige Protoplasmakörper mit Kernen, deren Gesammtgrösse sich schwer angeben lässt, die aber nach ungefährer Schätzung die grössten Leberzellenkerne an Masse erreichen mögen, hinter der durchschnittlichen Grösse der Leberzellen aber stets merklich zurückstehen. Ihr Protoplasma reducirt das Gold bei der erwähnten Behandlungsweise intensiver als irgend eine andere Substanz der Leber und scheidet es in Gestalt feiner schwarzer Körnchen aus. Die einfach oder doppeltvorhandenen Kerne dieser Zellen nehmen an der Reduction keinen oder nur sehr mässigen Antheil, sind daher als hellere Körper in dem schwarzen Protoplasma leicht zu erblicken. Das Vorkommen dieser Sternzellen beschränkt sich durchaus nur auf den Bezirk des secernirenden Gewebes, also die Leberläppchen. Weder im Bindegewebe des Verästelungsgebietes der Pfortader, noch in der Scheide der Lebervenen, noch auch im subperitonealen Bindegewebe findet sich eine Spur solcher sich schwärzenden Zellen.

Innerhalb der Leberläppchen ist die Vertheilung eine sehr regelmässige. Man trifft in gesunden Lebern keine Nester, höchstens rücken zwei derselben nahe aneinander. Der durchschnittliche Abstand der Sternzellen beträgt etwa den Durchmesser von 1—3 Leberzellen. Die Form ist äussert mannigfaltig. Einige sind nach zwei Enden lang ausgezogen, andere drei- und mehrzackig, wenige laufen nur einseitig in eine

Spitze aus und enthalten den Kern dann am entgegengesetzten Ende. Die Lagerung ist in sofern auch eine constante, als diese Elemente stets mit einem Capillargefäss in Contact sind, aber dabei kommen verschiedene Weisen der Berührung vor: die Sternzelle umfasst das Capillargefäss ringförmig mit ihren Ausläufern oder schmiegt sich der Längsrichtung nach an dasselbe, oder aber sie tangirt das Gefäss nur mit einem Fortsatze, während der Körper sich an die nächsten Leberzellen anlehnt. Ueberhaupt tritt anderseits auch eine enge Beziehung zu den Leberzellen hervor, nicht allein ein Anschmiegen der Zellen oder ihrer Fortsätze an die dem Capillargefäss zugekehrte Fläche der Leberzellen, sondern auch ein Vordringen der durch die schwarzen Körnchen gekennzeichneten Fortsätze zwischen die Leberzellen, derart, dass diese Fortsätze das Lumen der intercellulären Gallenröhrchen erreichen."

Meine eigenen Erfahrungen anlangend, so nehmen die Ausläufer im Ganzen, je weiter sie sich vom Zellleib entfernen an Dicke ab, doch kann man an manchen Stellen auch kleine varicöse Anschwellungen derselben, sowie gabelförmige Theilung mit Sicherheit erkennen; nicht selten sieht man ferner zwei benachbarte Zellen durch ihre längsten Ausläufer anastomosiren. Im Gegensatze zu diesem roth tingirten in der beschriebenen regelmässigen Weise von Sternzellen durchsetzten secernirenden Parenchym, zeigt das um die Lebervenen befindliche sowie das interlobuläre und das subperitoneale Bindegewebe in Glycerin untersucht gar keine Färbung und erhält in Nelkenöl nur eine ganz schwache bläuliche Tinction, die nicht körnig, sondern ganz diffus ist und die Kerne nicht im Geringsten mehr hervortreten lässt als die Bindegewebsfasern.

Die Sternzellen wurden von Kupffer bei der Ratte, Maus, dem Kaninchen, Schwein, Rind, Hund, und beim Menschen gefunden und zwar zeigten sie überall im Wesentlichen das

oben geschilderte Verhalten; die des Menschen erschienen nur etwas grösser als die der genannten Thiere. Ich fand sie ausserdem bei der Katze, beim Meerschweinchen und beim Schaf und glaube daher ihr Vorkommen in der Leber der Säugethiere als ein constantes bezeichnen zu dürfen. Ferner konnte ich sie in der Leber des Sperlings nachweisen. Sie bieten hier ganz dasselbe Aussehen wie die der Säugethierleber und sind höchstens als etwas kleiner und schlanker zu bezeichnen. In der Leber der Reptilien dagegen habe ich sie nicht auffinden können. Untersucht wurden darauf: Lacerta agilis und L. viridis, Coluber natrix und C. Aesculapii, ferner Testudo graeca.

Fig. I der beigegebenen Abbildungen stellt einen Durchschnitt durch einen Theil eines Leberläppchens von der Ratte dar. Die in allen Beziehungen wohlgelungene Färbung veranlasste zur Abbildung dieses Schnittes, wobei die Farbennüancen des Präparates mit möglichster Treue in der Abbildung wiedergegeben wurden. Die Leberzellen waren rosaroth gefärbt mit einem Stich ins Gelbliche, die Sternzellen waren tiefschwarz tingirt, in ihrem Körper sowohl wie in den Ausläufern.

In lebhaft violetter Farbe traten jene eigenthümlichen, scharf geschnittenen, langen und sich zwischen den Leberzellen verästelnden Fasern auf, von denen Kupffer in seiner erwähnten Mittheilung[1]) bereits Notiz genommen hat. In ihren Ausläufern nehmen diese Fasern so tief schwarze Färbung an, dass es mitunter schwer war, dieselben von den Ausläufern der Sternzellen zu unterscheiden. Die grössere Zahl dieser Fasern (b) und zugleich die stärkeren derselben, gingen aus dem adventitiellen Bindegewebe der Vena centralis (v. c.) hervor, die schwächeren stammten aus dem die Vena portarum (v. p.) umgebenden Bindegewebe. Die ersteren halten, wie

[1]) Arch. f. microc. Anat. Bd. XII.

dieses Präparat zeigt, im Wesentlichen eine radiäre Lagerung ein, die von der Umgebung der Vena portarum herrührenden haben eine mehr concentrische Verlaufsrichtung.

Vollständig übersieht man diese Fasern erst an Präparaten, bei denen die Leberzellen entfernt sind. Ich verweise hinsichtlich der hierzu geeigneten Methode auf die erwähnte Mittheilung Kupffers und beschränke mich hier nur auf den Hinweis, da diese Gebilde bei der Goldbehandlung, die die Sternzellen hervortreten macht, sehr häufig in der hier dargestellten Weise zu Gesichte kommen. Die Sternzellen zeigen durchweg an dem Präparat das bereits oben geschilderte Verhalten. Insbesondere sieht man ausnahmslos dieselben den Capillargefässen (c.) sich anschmiegen. An einzelnen Stellen zeigt der dunkle Körper mehrfache als helle Kreise erscheinende Kerne, und es drängt sich dabei die Deutung auf, dass es sich in solchem Falle um mehrere eng an einander gelagerte Zellen handelt. In dem hier spärlich vorhandenen Bindegewebe, das die Venen umgibt, fehlen die Sternzellen vollständig. Das letztere Verhältnis ist noch bestimmter an dem Präparate zu constatiren, das in Fig. 2 abgebildet ist. Es stammt aus der Leber eines Schafes. Das interlobuläre Bindegewebe (b.) das einen stärkeren Pfortaderzweig (v. p.) einen Zweig der Arterie (a.) und einen grösseren Gallengang (d. h.) umschliesst, liegt in grösserer Mächtigkeit vor. Die scharfgeschnittenen Fasern des vorigen Präparates waren hier nicht gefärbt. Die Vertheilung und Form der Sternzellen (s. z.) ist genau dieselbe, wie in dem zuerst beschriebenen Bilde, und man sieht auf das Bestimmteste an diesem Schnitte, wie überhaupt an allen, die untersucht wurden, dass nicht ein einziges dieser Elemente über den Bereich des secernirenden Gewebes hinausgeht. Auffallenderweise kommen, wie an Figur 1 und 2 ersichtlich, die Endothelkerne der Capillaren bei der Methode, die die Sternzellen so prägnant hervortreten macht, gar nicht zur Wahrnehmung. Das Ver-

halten einzelner Zellen ist bei stärkerer Vergrösserung (Leitz. Immers. IX. Oc. I) in Fig. 3 abgebildet. Die erste Zeichnung (Fig. 3 A.) zeigt eines dieser in Rede stehenden Elemente (sz.) der Länge nach einem Capillargefäss (c.) anliegend. Es finden sich zwei Kerne in der schwarzen Masse, die von einander abgerückt sind. An beiden Enden des Gebildes geht eine grössere Zahl von Ausläufern ab, die sich weiter verzweigen und bis zu einer Feinheit sich verjüngen, dass selbst bei der genannten Combination die Verfolgung derselben nicht weiter möglich war. Während ein Theil der Ausläufer dem Capillargefäss entlang zieht, schmiegen andere sich an die Leberzellen und es dringt einer derselben zwischen zwei Leberzellen ein. Dieses letztere Verhalten zeigt die in B. abgebildete Sternzelle in noch bestimmterer Weise. In der ganzen Länge der Ausläufer gewahrt man das feinkörnige Verhalten des reducirten Goldes.

Auffallend war hier der Umstand, dass neben einem grösseren Kerne noch drei kleinere sich in der schwarzen Masse fanden. Bei der 3. Zeichnung C., lag das Lumen des Capillargefässes nicht in der Ebene des Schnittes. Die intime Beziehung der Ausläufer zu den Leberzellen wird auch hier demonstrirt.

Durch die wenigen ergänzenden Befunde, die meine Untersuchungen ergeben haben, ist die Entscheidung der Frage nach der Natur der Sternzellen nicht wesentlich gefördert worden, und ich glaubte daher, andere Wege einschlagen zu müssen, um der Sache näher zu kommen. So versuchte ich dünne Leberstückchen auf die für die Darstellung der Nerven in der Cornea, sehr geeignete, Ranviersche Methode zu vergolden, indem ich dieselben für etwa 5 Minuten in filtrirten Citronensaft, dann für 20 Minuten in 1% Goldchloridlösung brachte und darauf in schwach mit Essigsäure angesäuertem Wasser dem Tageslicht aussetzte. Die daraus angefertigten Schnitte zeigten zwar an ihren äusseren

Partien eine rothviolette Färbung der Leberzellen und deren Kerne, aber keine Spur von Sternzellen. Weiterhin injicirte ich in die Pfortader einer Ratte 1% Goldchloridlösung, brachte dann Stücke der Leber in eine schwache Lösung von Ameisensäure und härtete sie schliesslich in Alkohol. Aber auch dieser Versuch hatte nur ein negatives Resultat.

Etwas glücklicher war ich in der Verfolgung zweier anderer Wege. Einmal versuchte ich durch Anwendung anderer Tinctionen die Sternzellen nachzuweisen. Es wurden dazu Schnitte aus Lebern verwandt, die erst mit Müller'scher Flüssigkeit und dann in Alkohol erhärtet waren. Zuerst gelang es mir in Schnitten, die mit dem von Norris und Shakespeare empfohlenen Färbemittel[1]) behandelt waren, einzelne Zellen zu finden, die nach ihrem zackigen Aussehen und ihrer Lage wohl als Sternzellen aufgefasst werden durften. Noch weniger als das angegebene Tinctionsmittel, leistete die Färbung mit Bismarckbraun und mit Haematoxylin. Die Spärlichkeit der dabei auftretenden zackigen Zellen und der vollständige Mangel von längeren Ausläufern liess ihre Identität mit den Sternzellen Kupffers sehr fraglich erscheinen.

Der zweite Weg war der, zu untersuchen, ob durch die-

[1]) Norris, W. F. and Shakespeare, EO. A new method of double staining. American Journal of the medical sciences. January 77.

Referat hierüber in Jahresberichte über die Fortschritte der Anatomie etc. von Hofmann und Schwalbe Litt. 77 S. 5:

Carmin	2	Indigcarmin	8
Borax	8	Borax	8
Aqua	130	Aqua	130

Die Ingredienzien jeder der beiden Mischungen werden sorgfältig in einem Mörser verrieben, die überstehende Flüssigkeit nach einiger Zeit abgegossen und filtrirt. Die ausgewaschenen Schnitte werden einige Minuten in Alkohol und dann 15—20 Min. in eine Mischung aus gleichen Theilen der rothen und blauen Flüssigkeit und für ziemlich ebensolange Zeit in eine gesättigte Lösung von Oxalsäure gebracht, durch Auswaschen von derselben befreit und in Balsam aufgehoben.

selbe Behandlung mit Goldchlorid nicht auch in anderen Organen derartige Sternzellen nachweisbar seien. In der That gelang es, in Schnitten vom Magen und vom Dünndarm der Katze Zellen zu finden, die sowohl in Bezug auf ihre hochgradige Fähigkeit, Gold zu reduciren, als auch in ihrer Gestalt und Lage mit den Sternzellen der Leber viel Uebereinstimmendes haben. Sie unterscheiden sich von denselben nur dadurch, dass sie etwas kleiner sind, immer nur einen Kern haben und dass die Tinktion der Ausläufer nicht bei allen eine so gleichmässige ist, wie bei den Sternzellen der Leber, sodann ist ihre Vertheilung nicht ganz so regelmässig wie in der Leber. Doch ist ihr Vorkommen ebenfalls nur auf das secernirende Parenchym beschränkt, sie finden sich am Magen nur in der Umgebung der Drüsenschläuche und zwar vom Schaltstück derselben an bis herab zum Grunde. In den die Magengruben von einander trennenden Riffen dagegen habe ich dieselben nicht angetroffen, ebensowenig innerhalb und zwischen den Muskelschichten. Sie liegen nicht innerhalb der membrana propria der Drüsen, sondern ausserhalb, doch berühren sie dieselbe immer mit einer Seite oder mindestens mit einem Ausläufer. Unter Anwendung derselben Methode untersuchte ich von anderen Organen noch auf derartige sternförmige Zellen die Zunge, das Pancreas, die Nieren und Hoden, jedoch mit negativem Erfolge.

Versuche ich nun aus alledem Schlüsse zu ziehen auf die Natur der Sternzellen, insbesondere der in der Leber, so muss ich im Voraus bekennen, dass diese Frage nicht wesentlich gelichtet worden ist.

Kupffer dachte erst daran, die Sternzellen den „Plasmazellen“[1]) Waldeyers anzuschliessen, die wegen der nahen Beziehung zum Gefässsystem auch als „perivasculäre Zellen“ bezeichnet waren. Doch erschien ihm neuerdings auch die

[1]) Archiv. f. microsc. Anat. Bd. XI. S. 189 u. 193.

Deutung nicht ausgeschlossen, dass man es hier mit Nervenzellen zu thun habe. Dafür sprach die Constanz des Vorkommens, die äusserst regelmässige Vertheilung, die Beschränkung auf die Leberläppchen, die intime Beziehung der Ausläufer zu den Leberzellen und besonders die empfindliche Reaktion gegen Goldchlorid.

Meine Untersuchung verfolgte daher zunächst die Aufgabe, Verbindungen der interlobulären Nerven mit diesen Zellen aufzudecken, der Erfolg aber entsprach leider nicht den Erwartungen.

Die interlobulären Nerven kann man leicht finden. Hat man bei einem Einschnitt in die Leber eines grösseren Thieres einen Pfortaderzweig der Länge nach getroffen und fertigt nun von diesem Gefässe ausgehend und parallel demselben mittelst des Gefriermicrotoms Serien von Schnitten an, die dann der Goldbehandlung unterworfen werden, so stösst man häufig auf Nervenstämmchen, die gleichfalls der Länge nach getroffen in ziemlicher Strecke zu verfolgen sind. Beim Rind und Hund bestehen diese Nerven fast ausschliesslich aus marklosen Fasern, die durch ihren Kernreichthum sogleich auffallen. Ganz vereinzelt trifft man aber auch markhaltige Fasern darin. Die interlobulären Nervenstämmchen nehmen bei der Methode, die zum Nachweis der Sternzellen benutzt wurde, im Ganzen eine röthlich violette, bis schwärzliche Tinktion an. Intensiver schwarz färben sie sich bei Anwendung der Ranvier'schen Methode.

Das Augenmerk wurde nun darauf gerichtet, Zweige zu finden, die etwa aus mehreren Fasern bestehend an die Peripherie der Läppchen heran gingen. Aber das Suchen war vergeblich. Ich muss annehmen, dass die Nervenfasern, die in die Läppchen dringen, ganz vereinzelt von den interlobulären Stämmchen sich abzweigen und von sehr feinem Caliber sind. Die Methode zur Darstellung der intraacinösen Nerven muss noch ermittelt werden, alle bisher gebräuchlichen

versagen für diese Aufgabe, und ich bedauere, dass äussere Umstände mich nöthigten, meine Untersuchungen hier abzubrechen.

Auf einen Umstand aber weise ich noch hin, der die Wahrscheinlichkeit erhöht, dass die Sternzellen dem Nervensystem angehören. Ich meine die grosse Aehnlichkeit, die diese Zellen mit den kleinen Ganglien des Meissner'schen Plexus im Stratum submucosum des Darmsystems zeigen. Dieses Geflecht lässt sich durch die Goldmethode sehr schön zur Anschauung bringen und da eine bildliche Darstellung desselben nach einem solchen Goldpräparate bisher wohl noch nicht gegeben ist, so verweise ich auf meine Fig. 5, die eine Gruppe von Ganglien des Plexus nebst verbindenden Strängen enthält. Das Bild ist einem Präparate vom Oesophagus des Meerschweinchens entnommen. Zunächst fällt die Uebereinstimmung der Reductionsweise des Goldes hier wie in den Sternzellen auf. In beiden Fällen ist die Reduction eine exquisit körnige. Die schwarzen Granula erscheinen hier wie dort vereinzelter an der Peripherie, in nächster Umgebung der Kerne aber ist die Färbung eine gleichmässige. Die farblosen Kerne verhalten sich ebenfalls ganz übereinstimmend. Sie erscheinen als helle rundliche oder elipsoide Flecke in der schwarzen Masse, und ein weiterer Parallelismus ergibt sich darin, dass in einer anscheinend einfachen Zelle mehrere Kerne nahe neben einander sich darbieten. Mag man nun auch annehmen, dass es sich dabei um einen Complex mehrerer engverbundener Zellen handelt, eine grosse Aehnlichkeit beider Objecte ist jedenfalls vorhanden.

Ebenso weist der Weg der Untersuchung per exclusionem auf das Nervensystem hin.

Die Vergleichung mit fixen Bindegewebszellen kann gar nicht in Frage kommen, ebenso wenig die mit wandernden Leukoblasten. Gegen diese Parallelen fällt die Beschränkung der Sternzellen auf die Acini und ihre specifische Re-

action auf die in Anwendung gezogene Methode entscheidend ins Gewicht.

Was die bereits erwähnten Plasmazellen Waldeyers anlangt, so haben neuere Arbeiten zu einer weiteren Sichtung derselben und zur Aufstellung mehrerer besonderer Gruppen geführt. Unter diesen sind zunächst die „Granulirten Zellen" oder „Mastzellen" von Ehrlich[1]) zu erwähnen, die derselbe in grosser Verbreitung im Körper verschiedener Säugethiere, auch in der Leber angetroffen und die sich durch ihre constante Reaktion gegenüber basischen Anilinfarbstoffen auszeichnen, derart, dass an regelrecht hergestellten Präparaten nur die granulirten Zellen intensiv tingirt erscheinen. Von diesen Mastzellen werden ferner noch andere im Bindegewebe vorhandene Zellen, die das Eosin bevorzugen, indem sie durch dasselbe sich lebhaft färben, als eosinophile Zellen[2]) unterschieden. Da die Sternzellen sich gegen Anilinfarben indifferent verhalten, so war es von vornherein sehr unwahrscheinlich, dass dieselben irgend zu jenen Zellengruppen gehörten. Doch war es rathsam die Dahliafärbung Ehrlichs zur Darstellung der Mastzellen zu wiederholen, um durch eigene Erfahrung sich ein Urtheil über die Vertheilung derselben in der Leber zu bilden. Es wurden Leberstücke in Alkohol gehärtet, die daraus hergestellten Schnitte wurden durch 24 Stunden in die von Westphal[3]) angegebene Mischung gesetzt: 100 Cc. Carmin von Partsch und Grenacher, 100 Cc. Glycerin, 100 Cc. stark Dahliahaltiger absoluter Alkohol, 20 Cc. Eisessig. Die Vorschrift zur Bereitung der dabei benutzten Carminlösung lautet:

[1]) Archiv f. microscop. Anat. B. XIII u. Verhandl. d. Berl. physiol. Gesellsch. VII. Sitzung in Arch. f. Anat. u. Physiol. phys. Abth. 1879. S. 166.

[2]) E. Westphal „Ueber Mastzellen" Dis. Berlin 1880.

[3]) a. a. O. S. 18.

Carmin pur.	2,0
Aq. dest.	200,0
Alumin.	5,0

wird eine viertel Stunde gekocht, filtrirt und Acid. carbol. 1,0 hinzugesetzt.

Die gut tingirten Schnitte wurden darauf behufs der Entfärbung 4—6 Stunden lang mit Alkohol behandelt. Dann zeigte sich, dass gewisse Zellen im interlobulären Bindegewebe durch ihre intensive Farbe hervortraten, alles Andere einen schwach violetten Ton hatte. Die lebhaft gefärbten Zellen, Mastzellen, erschienen schwarz violett mit einem Ton ins Röthliche. Die Farbe war im Zellkörper körnig deponirt, die Zellkerne frei von derselben. Der Gestalt nach stimmten manche der so sichtbar gewordenen Zellen wohl mit den Sternzellen ziemlich überein. Einen dieser Schnitte aus der Leber des Rindes habe ich in Fig. 4 abgebildet. Wie nach den Angaben Ehrlichs zu erwarten war, fanden sich diese Zellen überwiegend in der Umgebung der Pfortaderzweige, doch bis an die Peripherie der Läppchen hin sich verbreitend, spärlich im Umkreise der Centralvenen, ganz vereinzelt in den Acinis und dort den Capillaren sich anschliessend. Eine Vergleichung meiner Figuren 2 und 4 ergiebt die vollständige Incongruenz der Sternzellen und Mastzellen ihrer Vertheilung nach. Ferner verhalten sich die ersteren ganz indifferent gegenüber Dahlia, die letzteren gegenüber der stark verdünnten Goldchloridlösung, die ersteren finden sich ausschliesslich im Parenchym der Acini, die letzteren überwiegend interlobulär.

In gleicher Weise wie gegen Dahlia verhalten sich die Sternzellen gegen Eosin. Sie bevorzugen diesen Farbstoff durchaus nicht.

Bei einer versuchsweise angewandten Doppelfärbung mit einer Mischung von Eosin und Methylgrün und nachfolgender Entfärbung in verdünntem Alkohol behielten die Leberzellen

in ihrem Protoplasma das Eosin am längsten zurück, die Kerne der Blutcapillaren dagegen das Methylgrün. Von den Sternzellen war weder vor noch nach der Extraction etwas zu erblicken. Sie charakterisiren sich geradezu durch den Mangel der „Anilinophilie".

Dass ferner die Sternzellen durch ihre Lagerungsweise und Vertheilung sich mit den „Zinnoberzellen" Ponficks[1]) nicht decken, hat Kupffer in seiner ersten Abhandlung bereits hervorgehoben.

Sonach blieb nur übrig die Beziehung derselben zu den im speciellen Sinne perivasculären oder Adventitialzellen Waldeyers[2]) zu untersuchen, zu denen ja wohl auch diejenigen Zellen zu rechnen sind, die Eberth an Capillaren aus der Hyaloidea des Frosches abbildet und beschreibt.[3])

Ehrlich[4]) scheidet diese, und zwar speciell die im Hoden als Adventitialbelag der Blutgefässe vorkommenden Zwischensubstanzzellen, sowie die adventitiellen Beläge der Hirngefässe von seinen anilinophilen Zellen, weil jene eben die Anilinfarben durchaus nicht bevorzugen.

Diese Adventitialzellen bedürfen noch einer weiteren Prüfung, wir wissen zu wenig von denselben, um überhaupt die Berechtigung zu haben, sie als eine einheitliche Gruppe hinzustellen. Nur soviel kann ich sagen, dass es mir bei Anwendung derselben Goldchloridmethode, auf die die Sternzellen der Leber so lebhaft reagiren, an den Hoden verschiedener Thiere nicht gelungen ist, irgend ähnliche Bilder zu erhalten, wie ich sie von den Sternzellen gezeichnet habe.

Dasselbe kann ich von den Zellen sagen, die die Gefässe im Mesenterium und Omentum begleiten.

---

[1]) Arch. f. pathol. Anat. Bd. XLVIII. 1869, S. 1.

[2]) a. a. O.

[3]) Stricker Handb. d. Lehre v. d. Gew. Bd. I, S. 205, Fig. 52.

[4]) Arch. f. Anat. u. Phys. phys. Abth. 1879. S. 167.

Es ist ja wohl möglich, dass sich unter den Adventitialzellen Elemente befinden, die den Sternzellen der Leber anzureihen wären, aber deren Natur ist dann ebenso unbestimmt, wie die der Sternzellen selbst.

Ich muss mich hier auf den Hinweis beschränken, dass die Zuweisung der Sternzellen zum Nervensystem sich eher rechtfertigen lässt, als der Anschluss derselben an irgend eine andere bisher genannte Zellengruppe.

Zum Schlusse nehme ich gern Gelegenheit meinem hochverehrten Lehrer Herrn Prof. Dr. C. Kupffer für die Uebertragung dieser Arbeit und die dabei geleistete gütige Unterstützung meinen besten Dank auszusprechen.

Erklärung der Abbildungen.

Fig. 1. Schnitt durch die Leber der Ratte. Goldpräparat.
ve = Vena centralis.
c = Capillaren.
vp = Vena portarum.
sz = Sternzellen.
b = Bindegewebe.

Fig. 2. Schnitt aus der Leber des Schafes. Goldpräparat.
a = Arteria hepat.
dh = Ductus hepaticus
Sonst wie bei 1.

Fig. 3. Einzelne Sternzellen an der Leber des Schafes.
Leitz. Immers. IX. Oc. 1.
Zeichen wie oben.

Fig. 4. Leber des Rindes. Dahliafärbung.
m = Mastzelle.
bl = Blut.
b. Bindegewebe.
dh. ductus hepaticus.
vp. vena portarum.
* im secernirenden Parenchym liegende Mastzelle.

Fig. 5. Ganglien a. d. Meissnerschen Plexus des Stratum submucos. vom Oesophagus des Meerschweinchens. Goldpräparat.

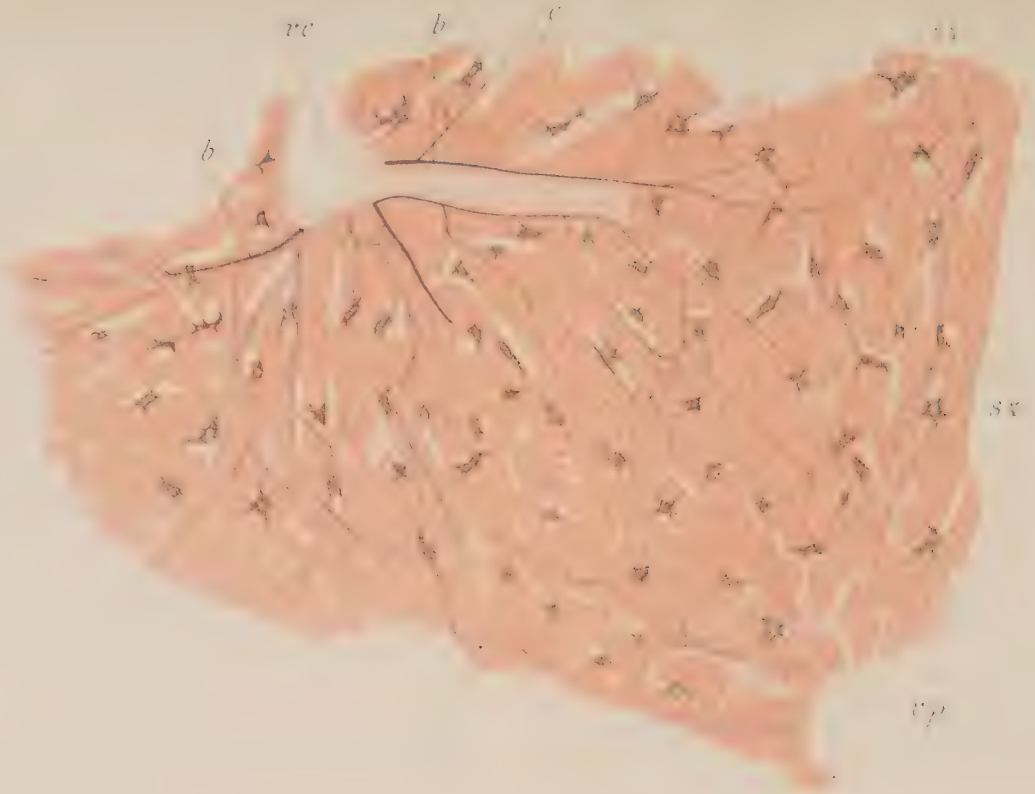
rc
b
c
b
sv

Fig 2

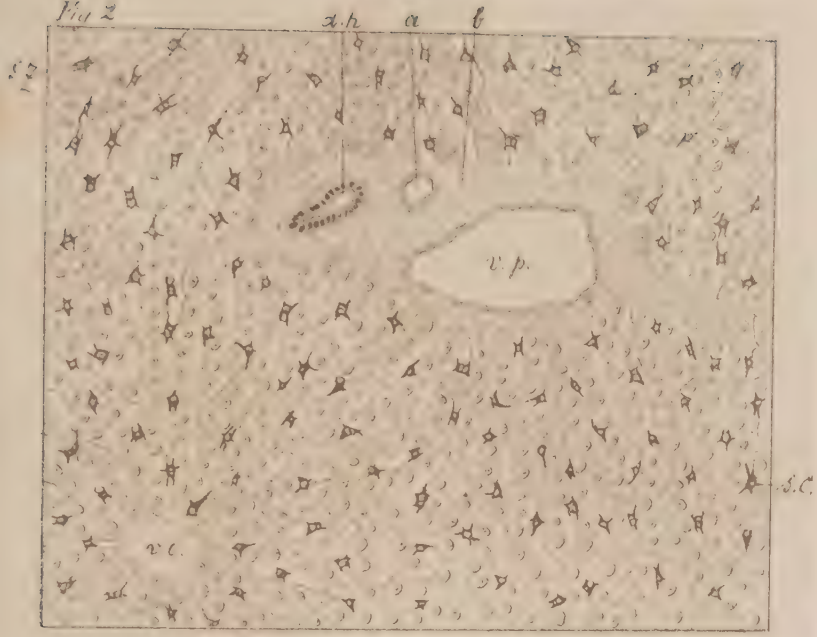

Fig 3

Fig. 4.
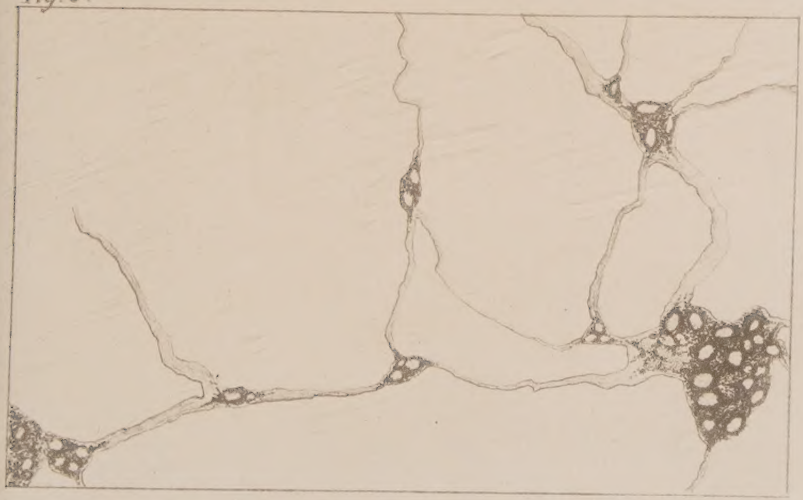
Fig. 5.